発生学(3):第2章

発生発達神経科学分野助教
木村龍一

発生第2週：二層性胚盤の形成

- 内部細胞塊が二層性に変わる
  - 上胚盤葉 epiblast
  - 下胚盤葉 hypoblast
  - 羊膜腔 amniotic cavity
  - 胚盤胞腔 blastocyst cavity
- 卵黄嚢 yolk sac の形成
  - 下胚盤葉から胚盤胞腔への細胞移動による一次卵黄嚢と二次卵黄嚢
- 胚外中胚葉 extraembryonic mesoderm
  - 胚外体腔 extraembryonic coelom
- 絨毛膜 chorion
- 栄養膜から胎盤 placenta の形成へ
  - 栄養膜細胞層 cytotrophoblast
  - 栄養膜合胞体層 syncytiotrophoblast

ヒト初期発生の概要（受精～着床まで）

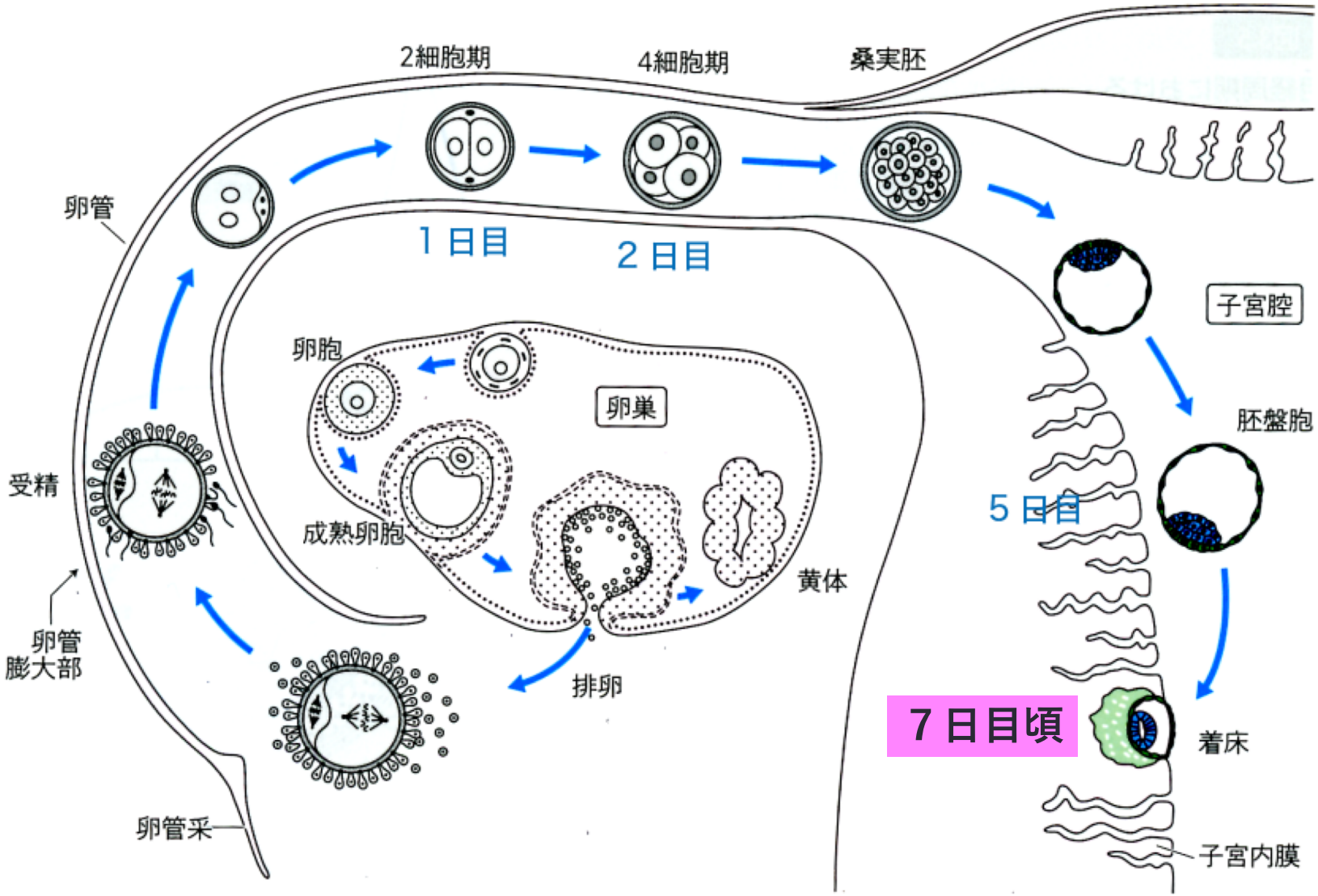

人体発生学講義ノート

孵化（透明帯からの離脱）

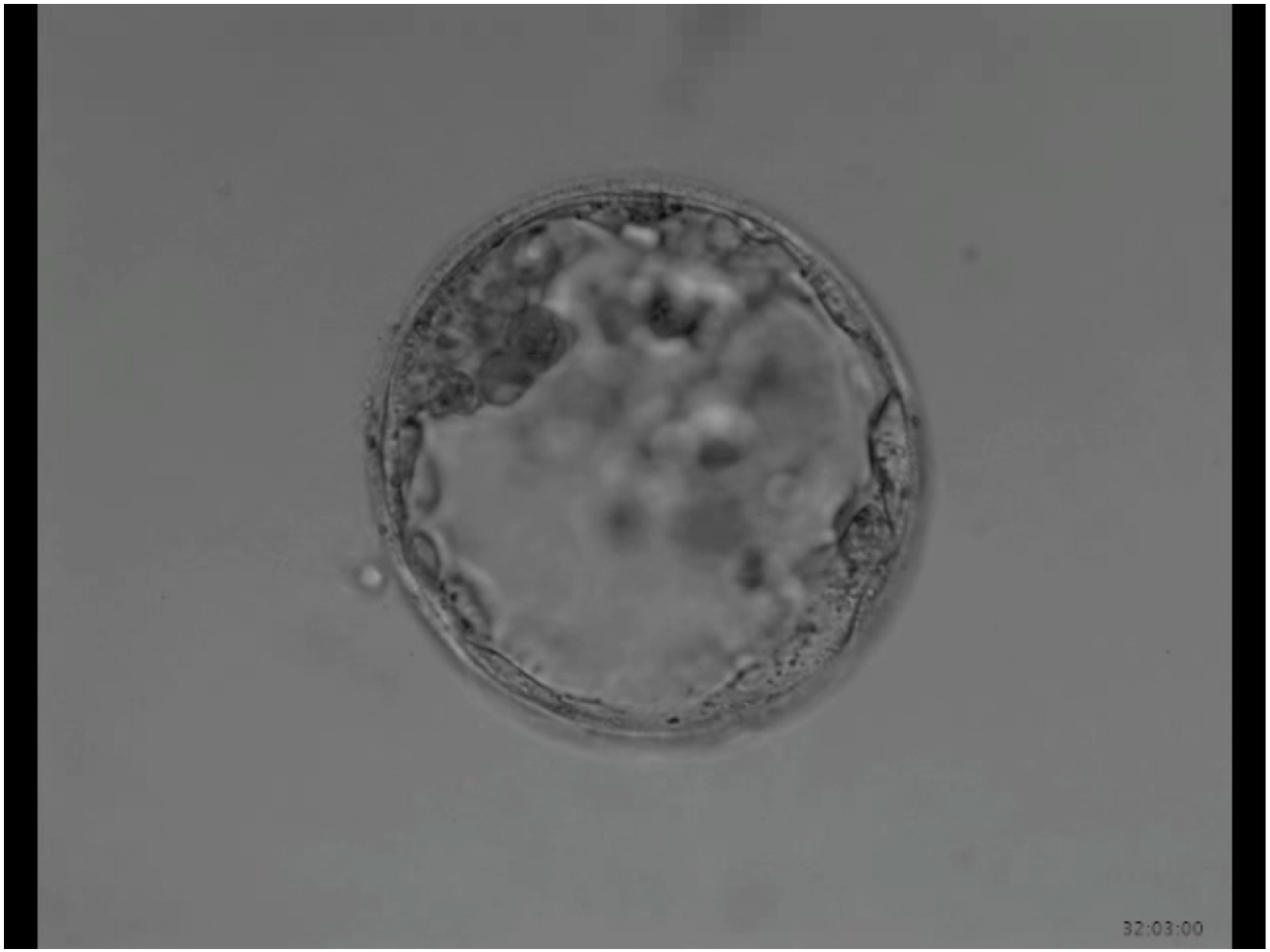

7日目頃:着床直後

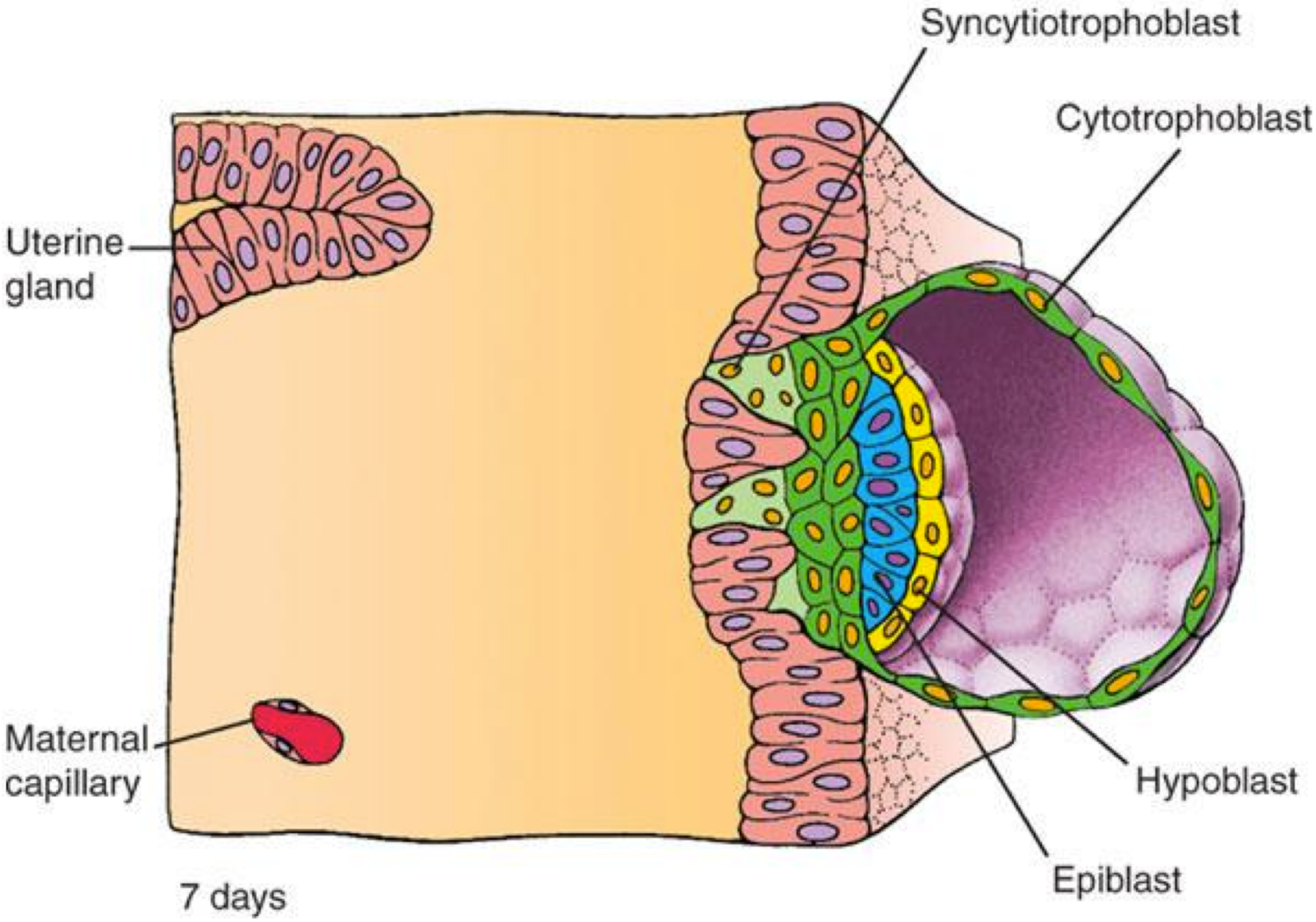

図2-1に相当する原図

8-9日目:ヒューザー膜(卵黄嚢膜)の形成

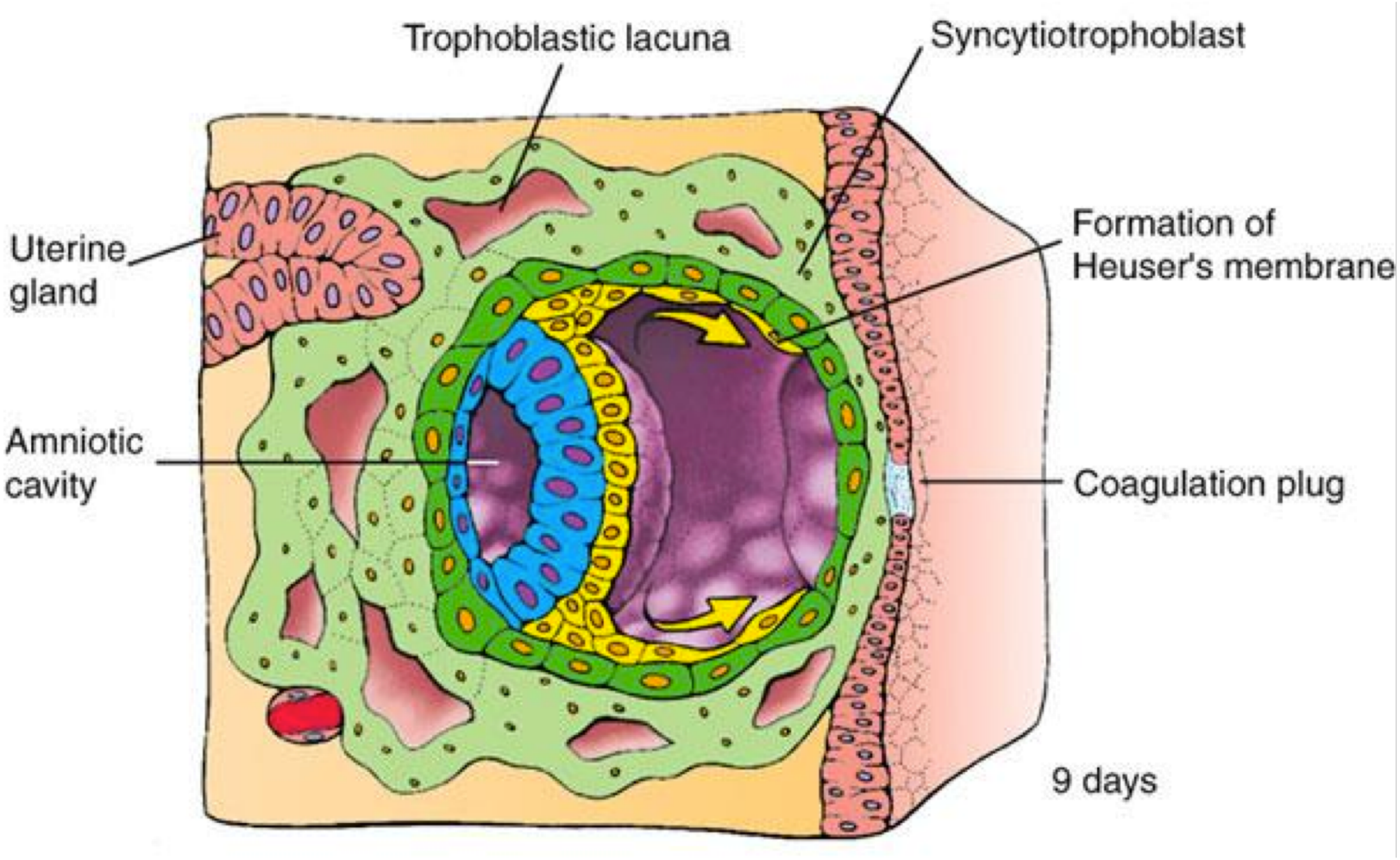

図2-3に相当する原図

10-11日目:胚外中胚葉形成

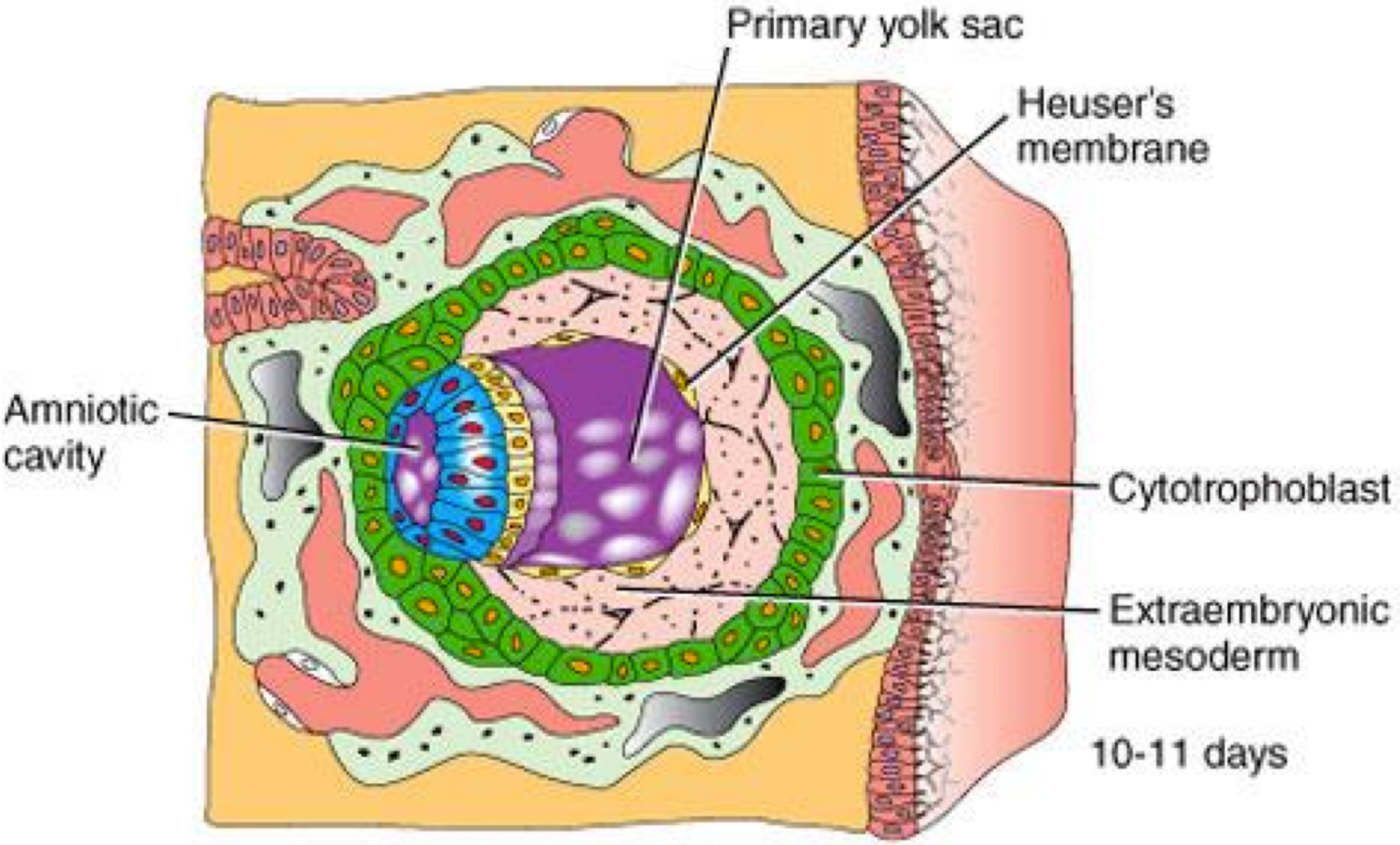

図2-4に相当する原図

12-13日目：胚外体腔の形成

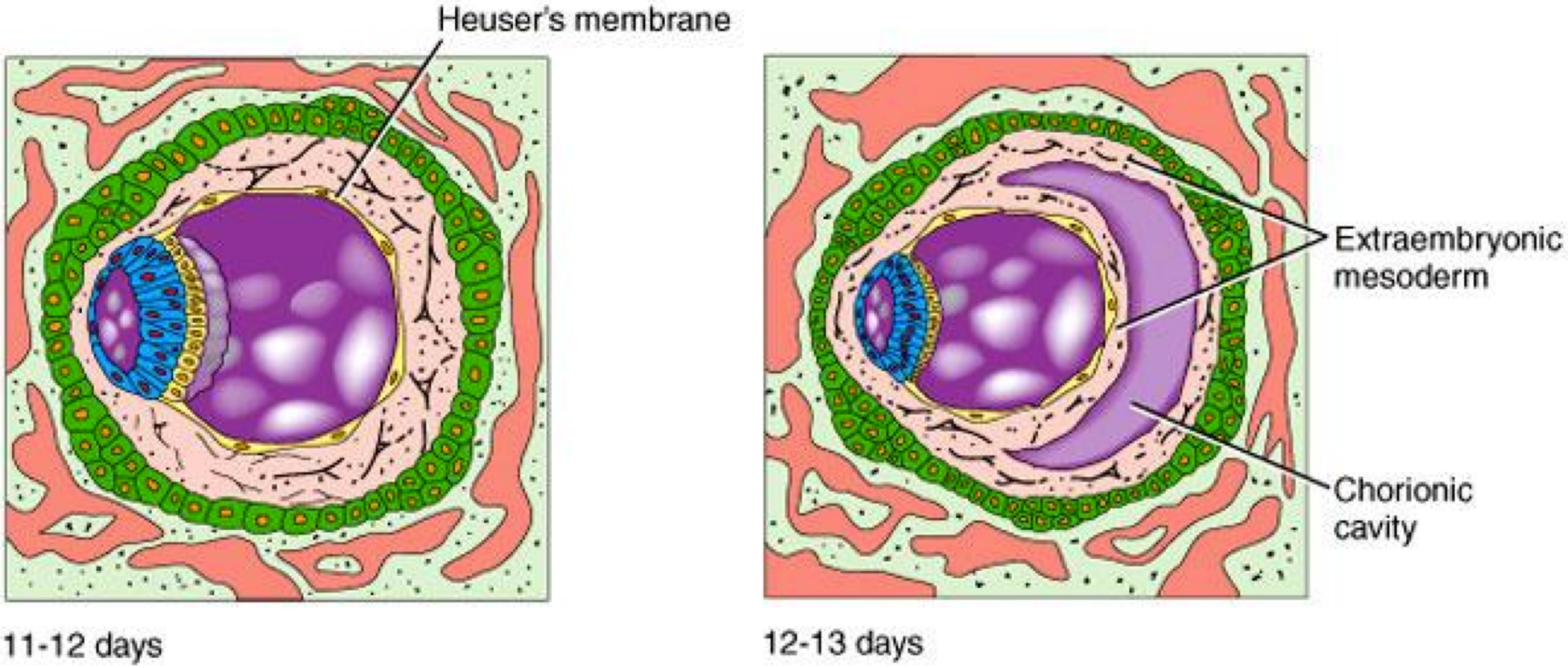

図2-4に相当する原図

12-15日目：二次卵黄嚢・付着茎の形成

12-13日目

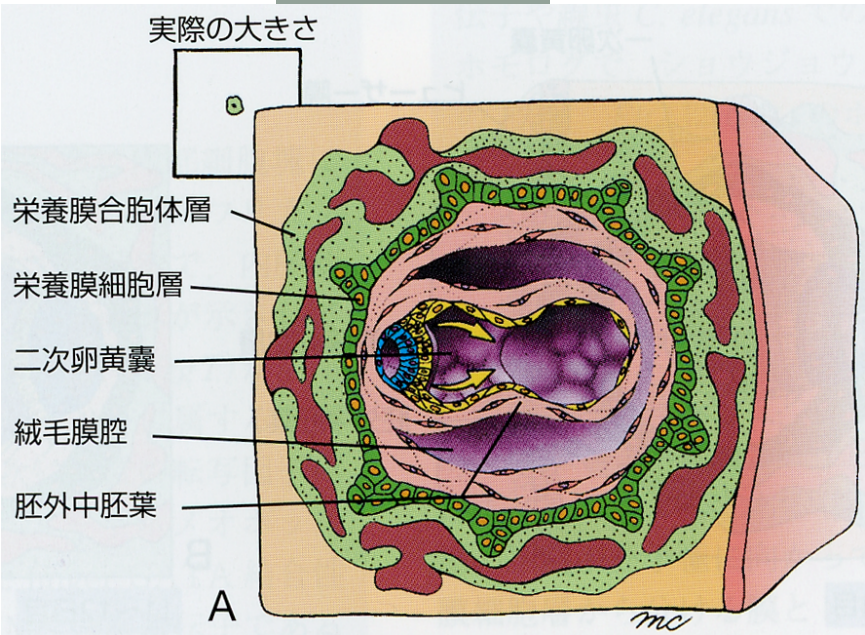

14-15日目

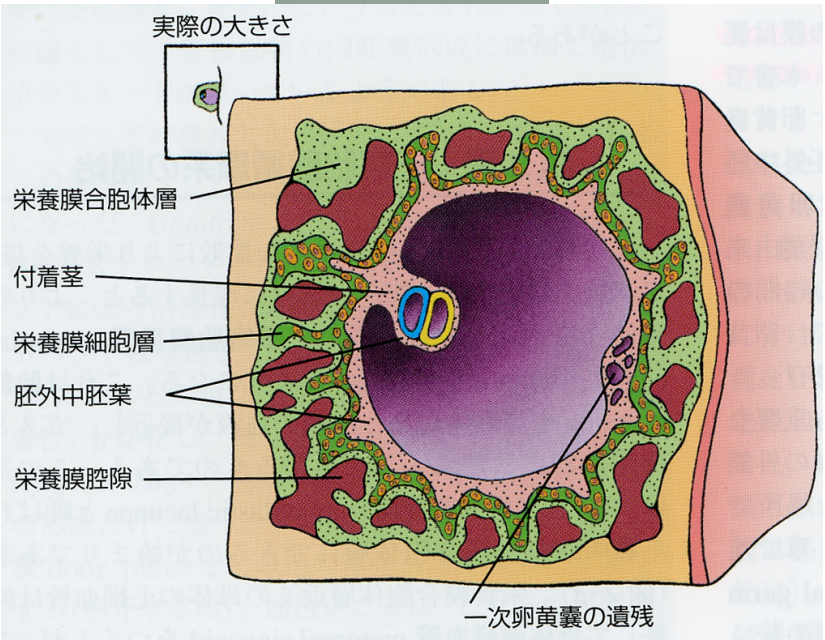

図2-5

絨毛 (villi) の形成



NHKスペシャル「人体」

一次幹絨毛の形成

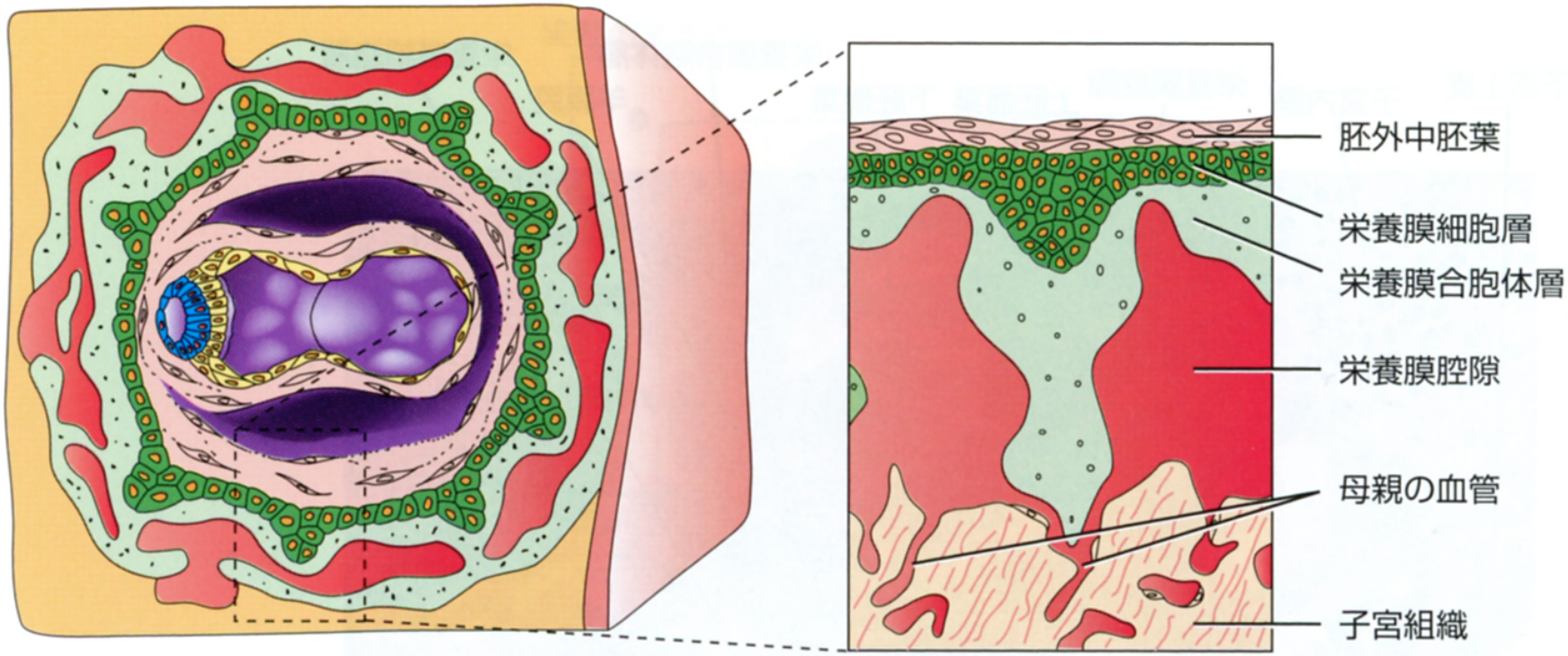

A　一次幹絨毛(11～13日目)

二次･三次幹絨毛の形成

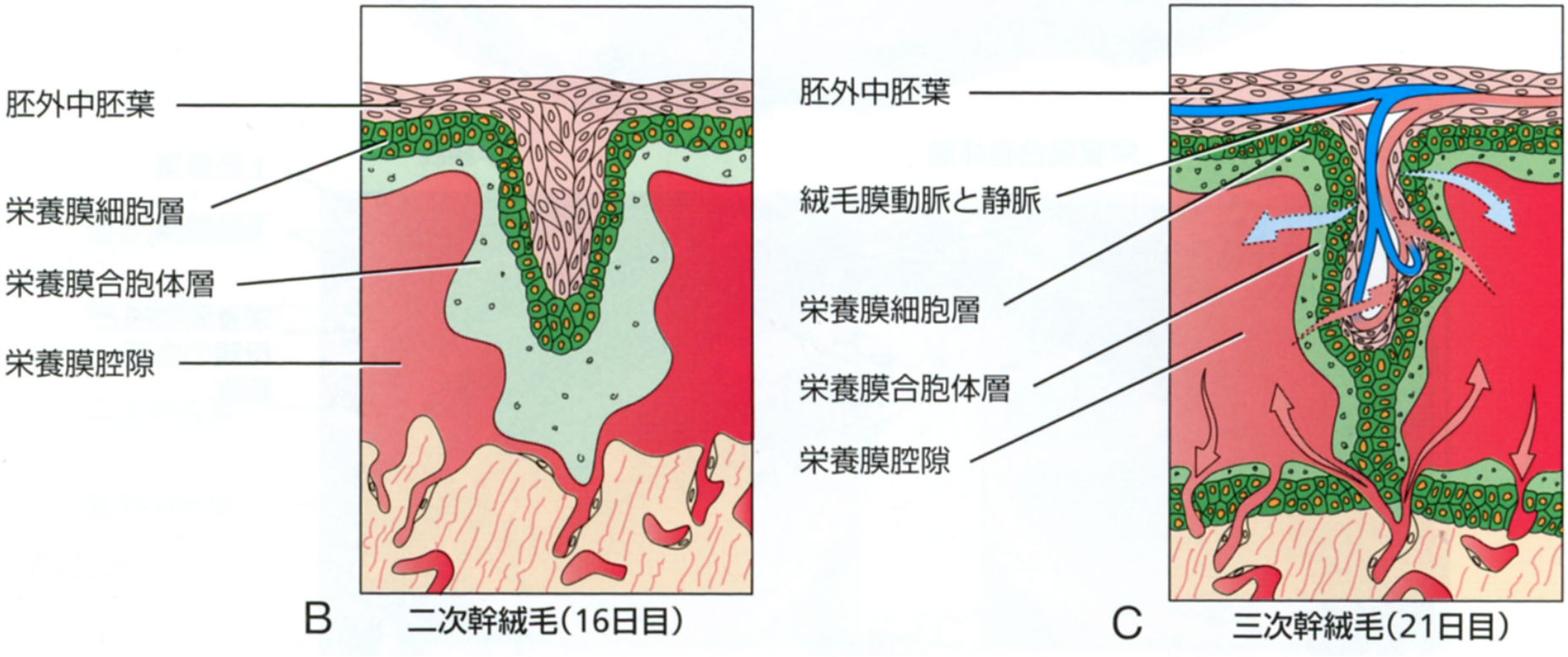
胚外中胚葉
栄養膜細胞層
栄養膜合胞体層
栄養膜腔隙
B
二次幹絨毛(16日目)
胚外中胚葉
絨毛膜動脈と静脈
栄養膜細胞層
栄養膜合胞体層
栄養膜腔隙
C
三次幹絨毛(21日目)

一次造血の場としての卵黄嚢

19日目頃

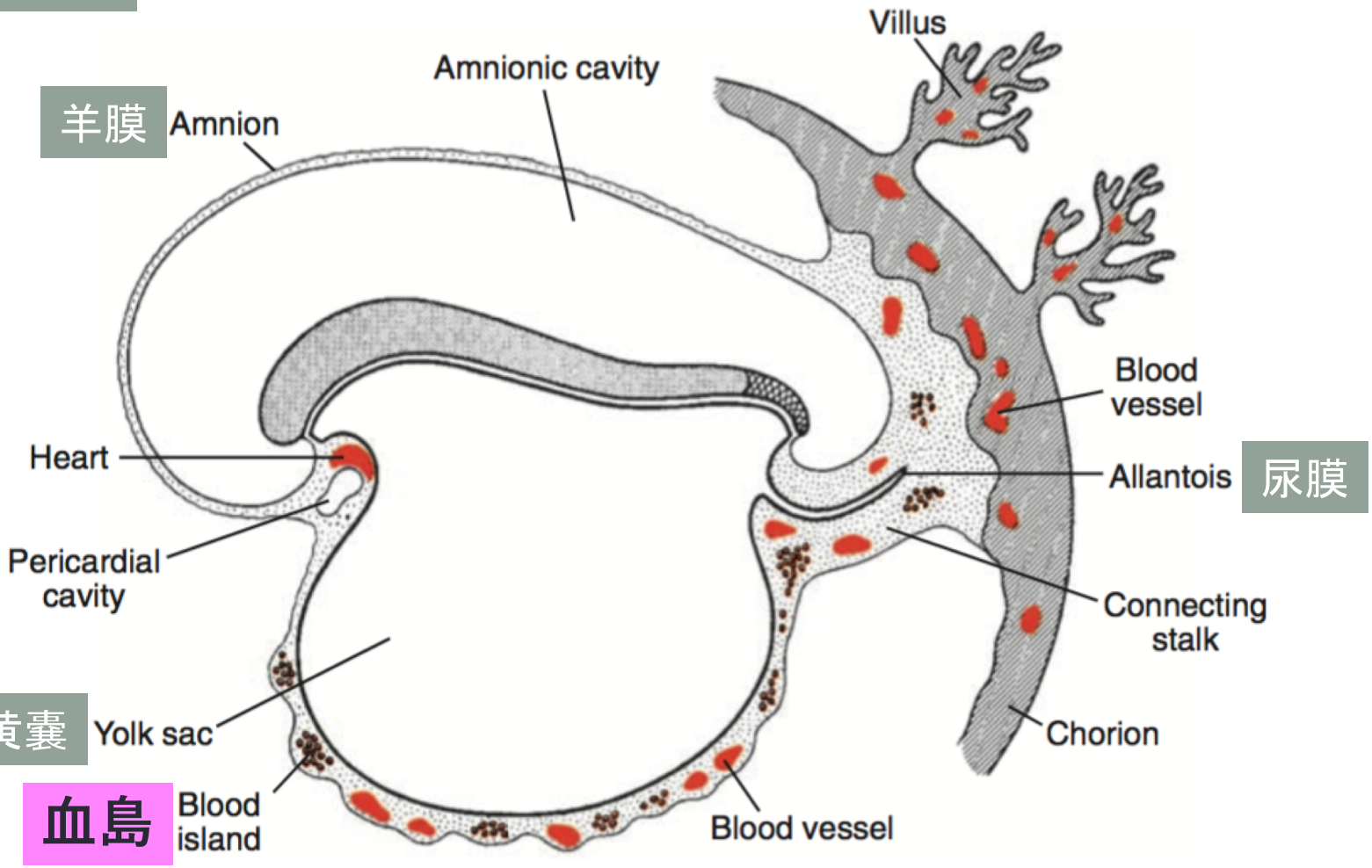

ラングマン人体発生学

羊膜類から有胎盤類へ



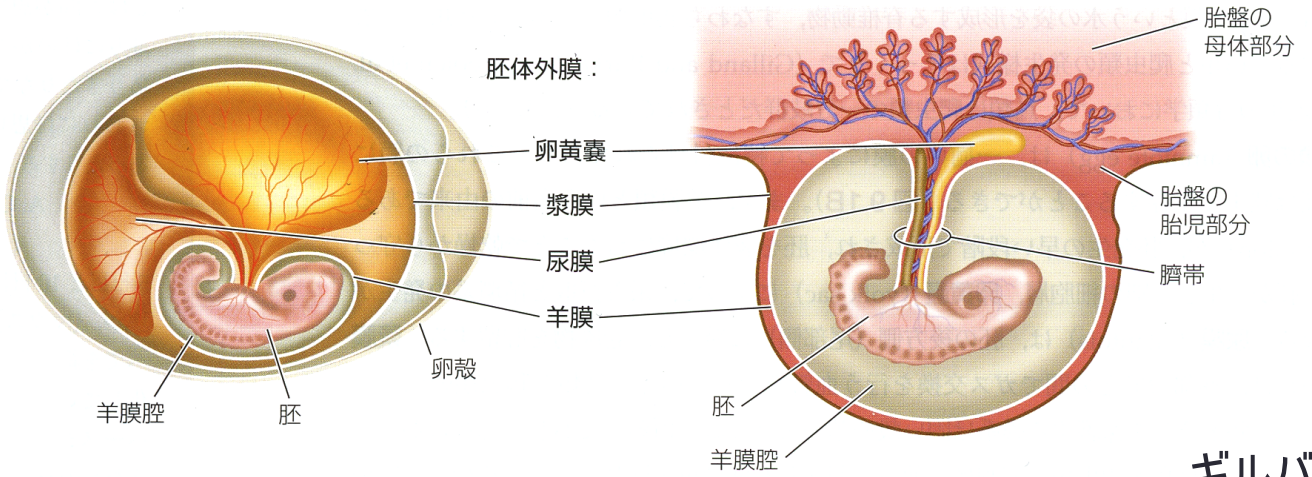

ギルバート発生生物学

羊膜類から有胎盤類へ

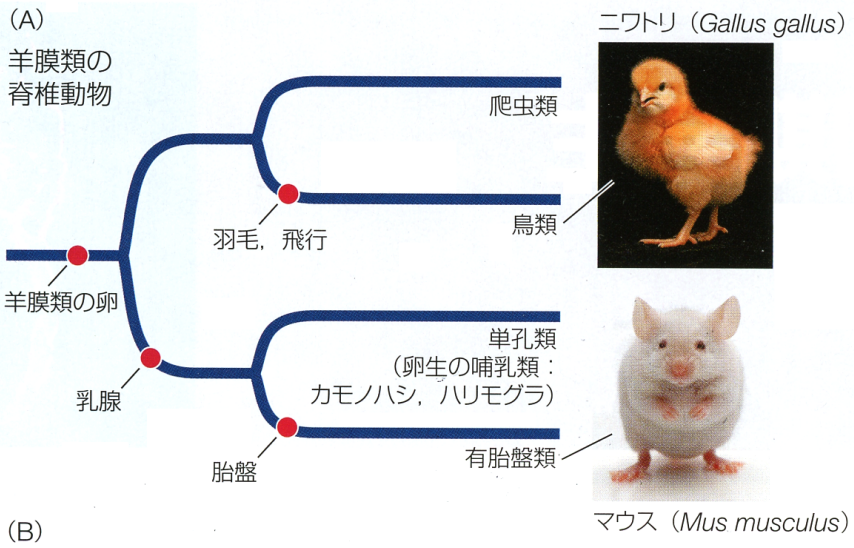

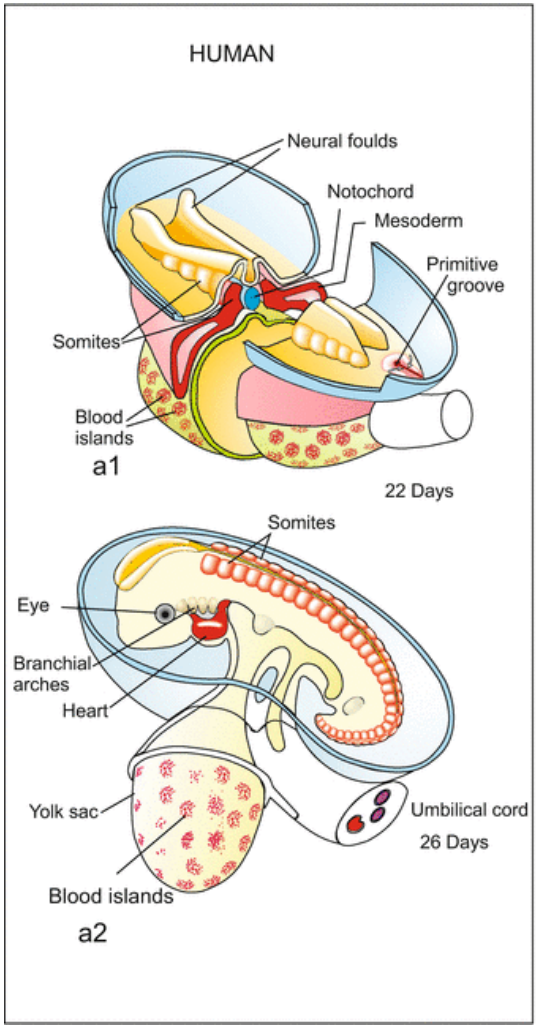

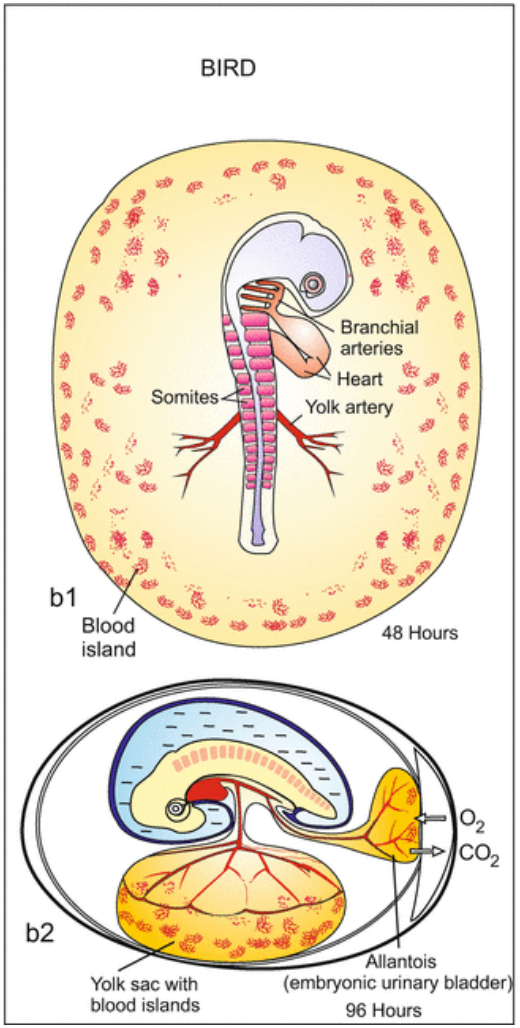

ギルバート発生生物学

胎児エコー画像

妊娠２ヶ月＝発生2週頃～

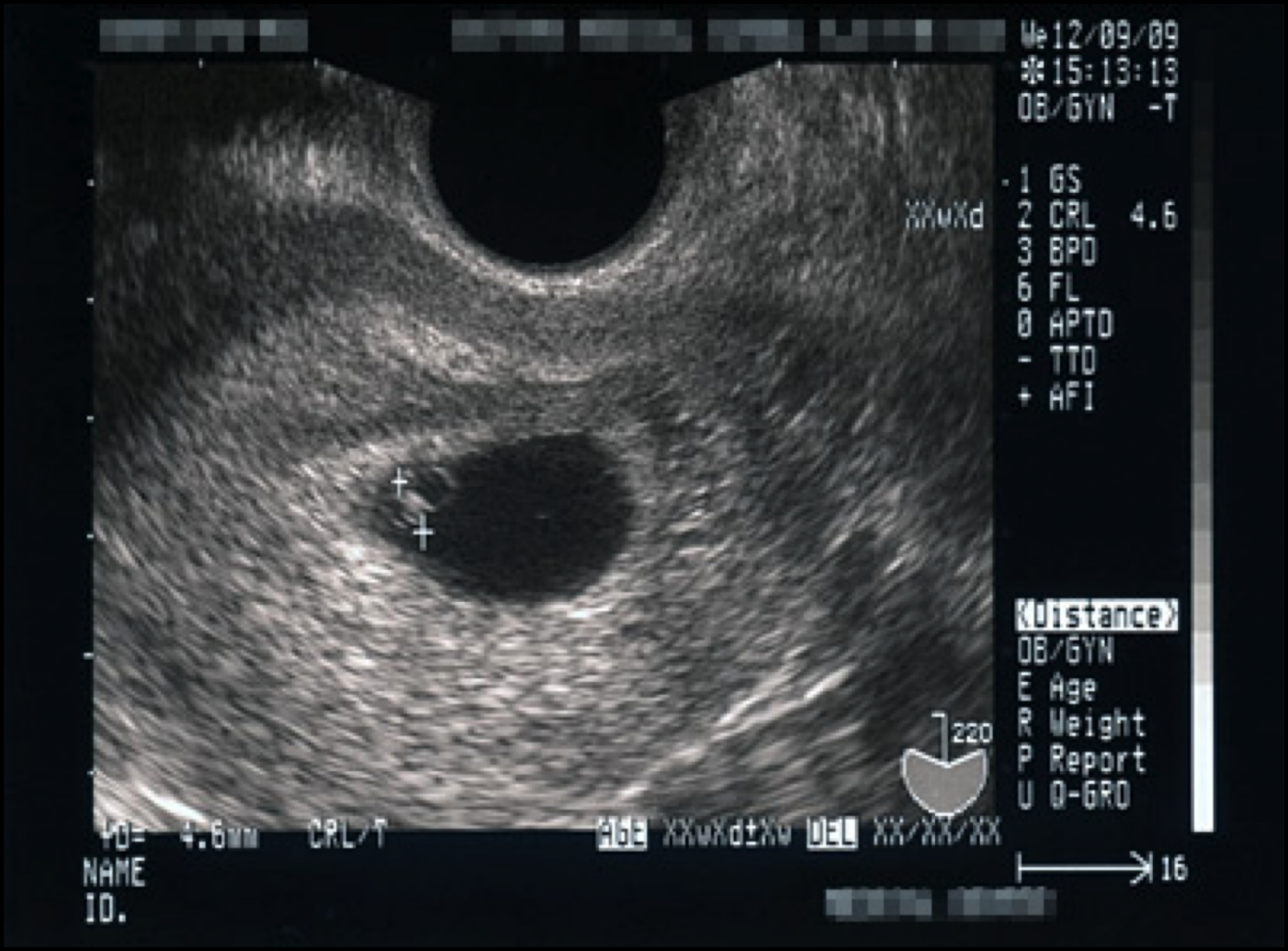

妊娠・出産サイトより

胞状奇胎

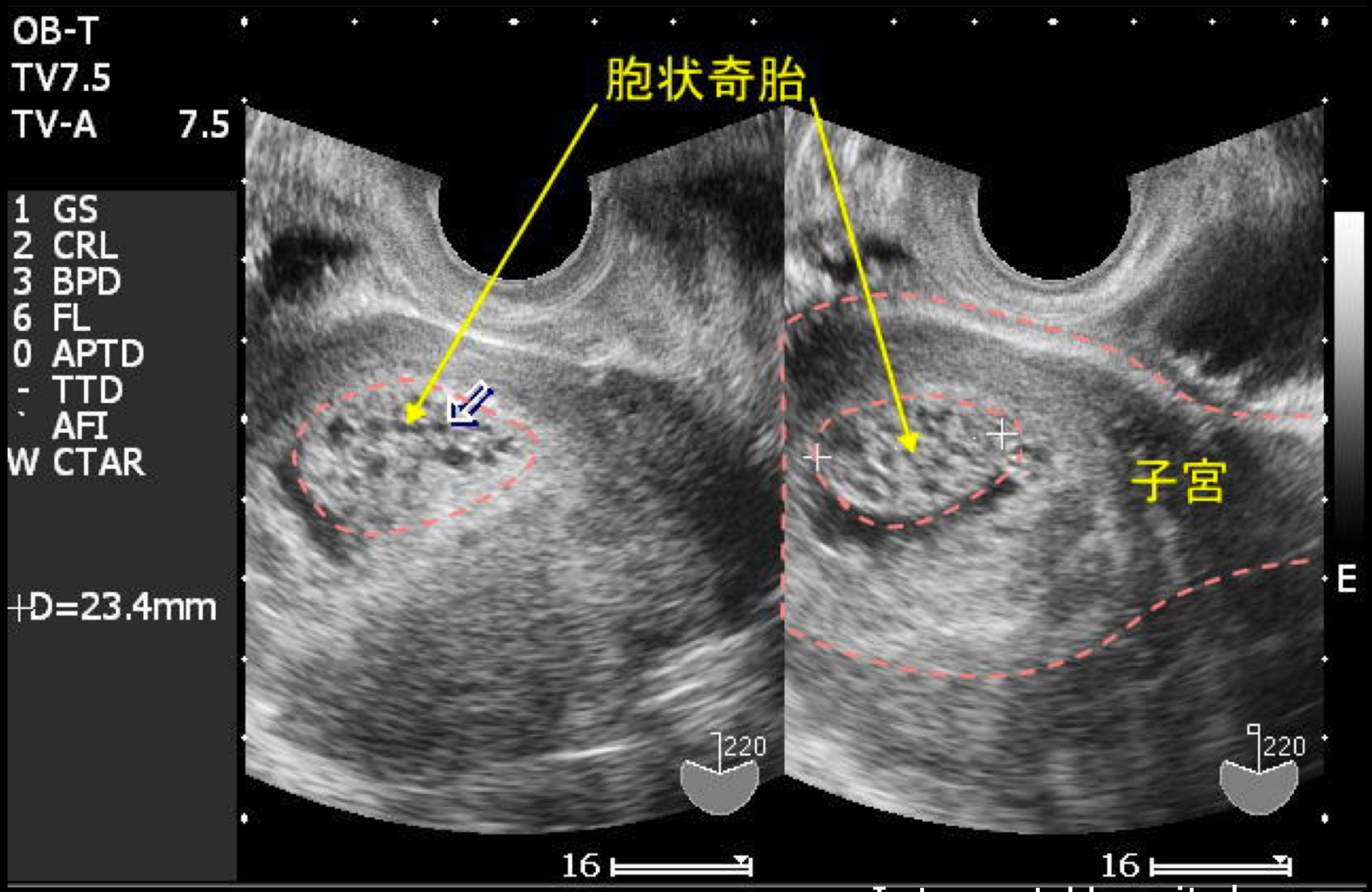

Internet Hospital.com

胞状奇胎

東京女子医科大学産婦人科学講座より

胞状奇胎の組織像

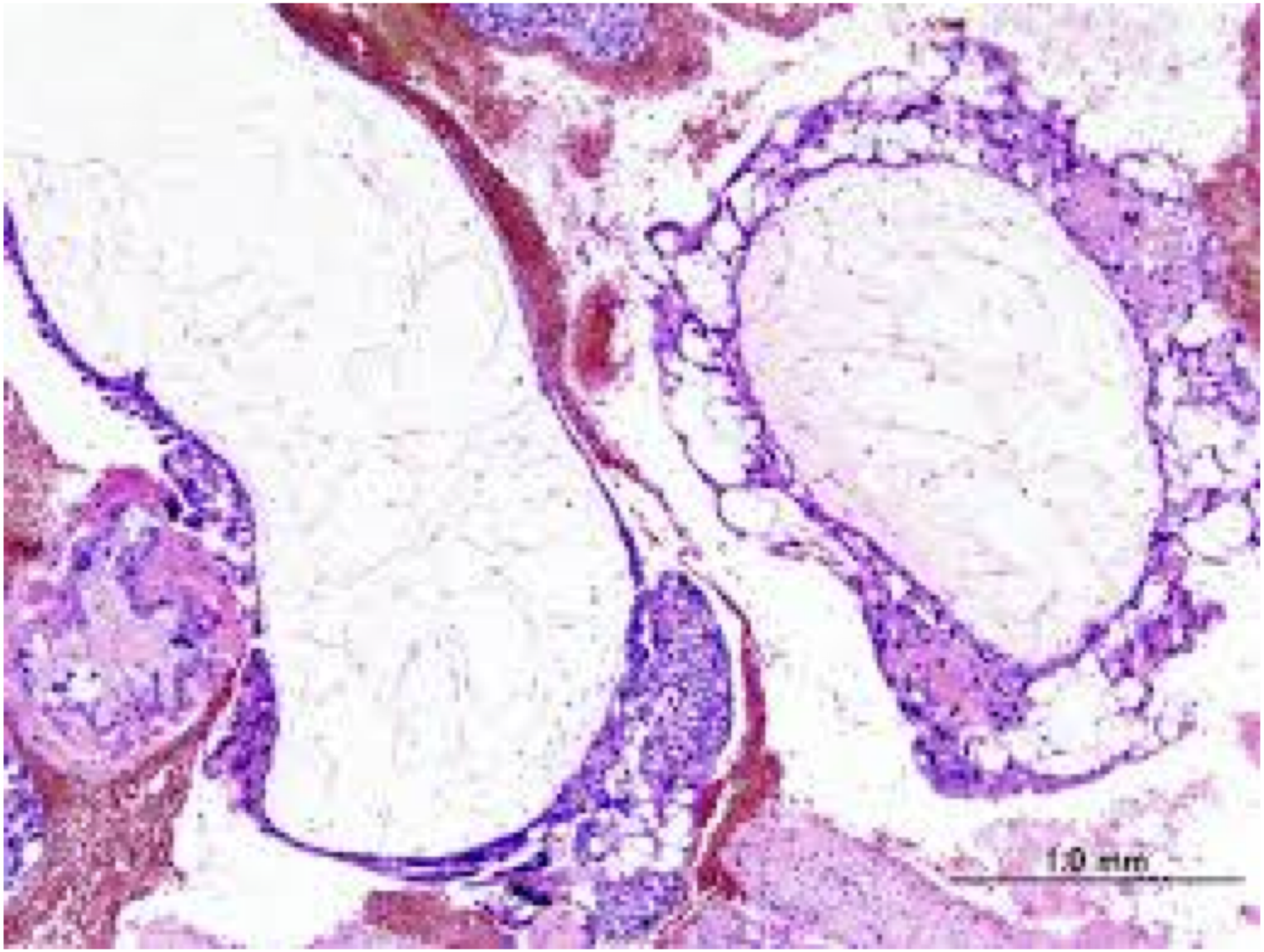

Wikipediaより

完全胞状奇胎の発生

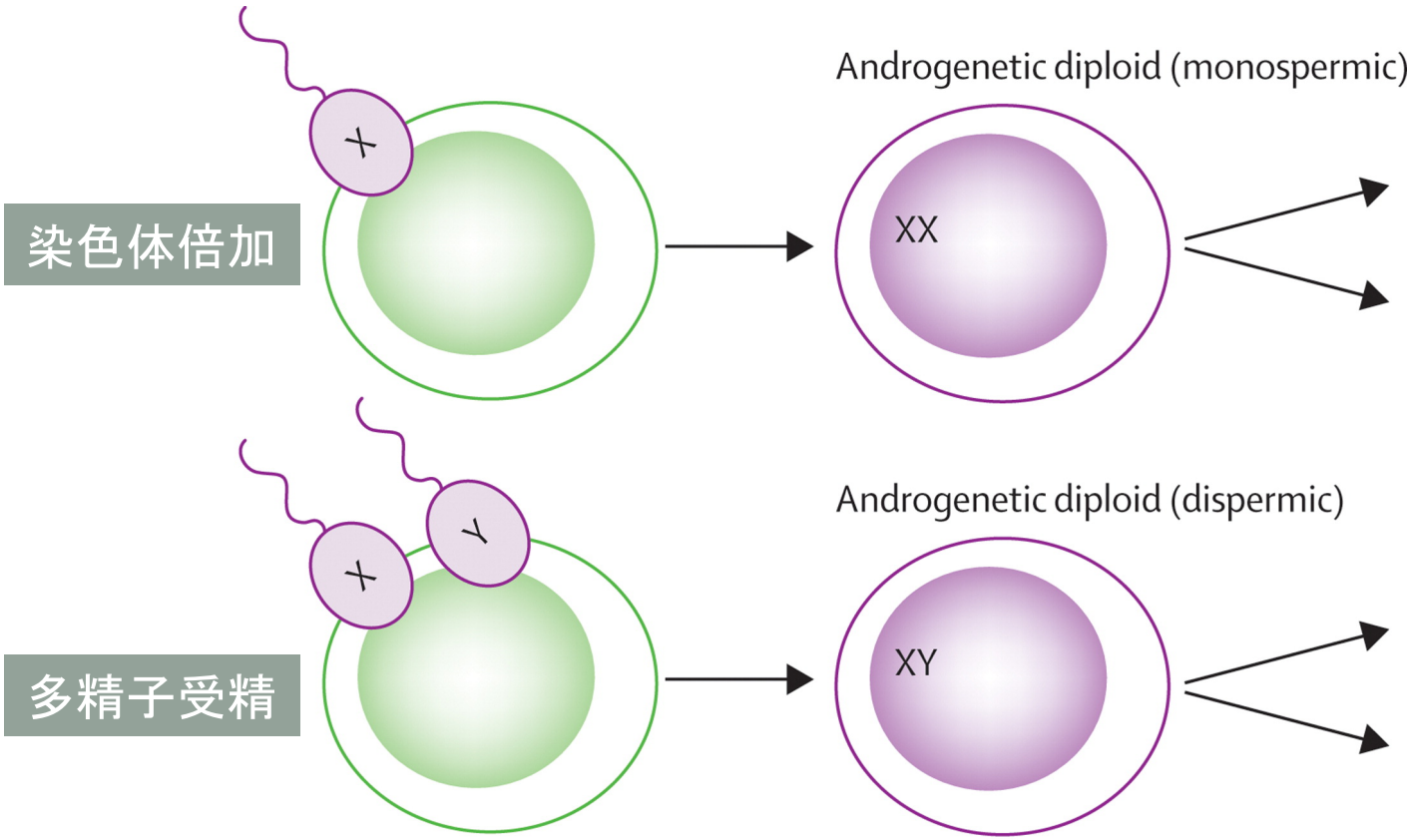

Seckl et al., 2010

胚の核型が正常でも胚は発生しない

父母両方のゲノムが必要

両親に由来するゲノム　２つの母親由来ゲノム　２つの父親由来ゲノム

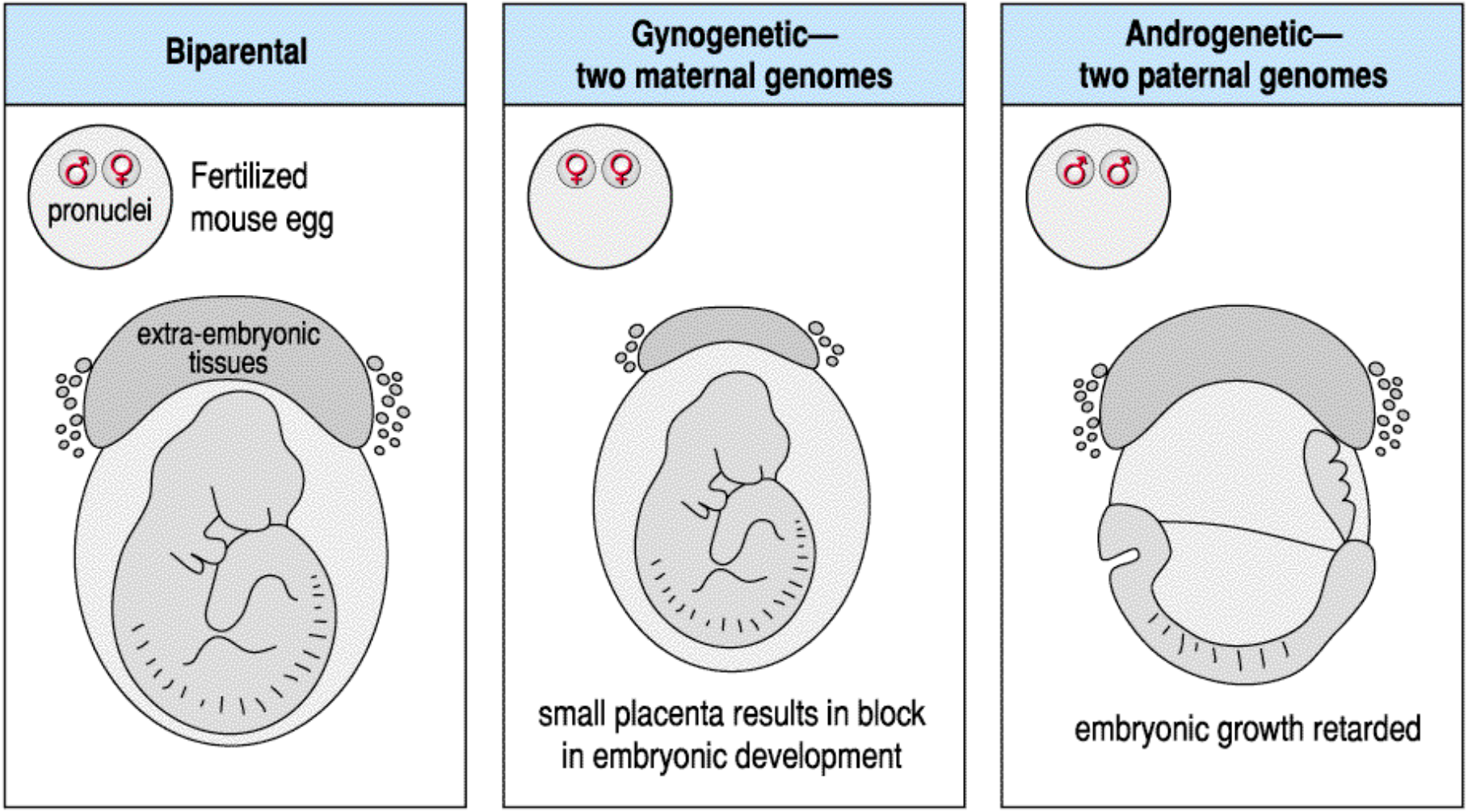

胞状奇胎になる

Wolpert, Developmental Biology, 2nd ed

ゲノム刷り込み現象（imprinting）

父（または母）由来の染色体上でのみ働く遺伝子がある

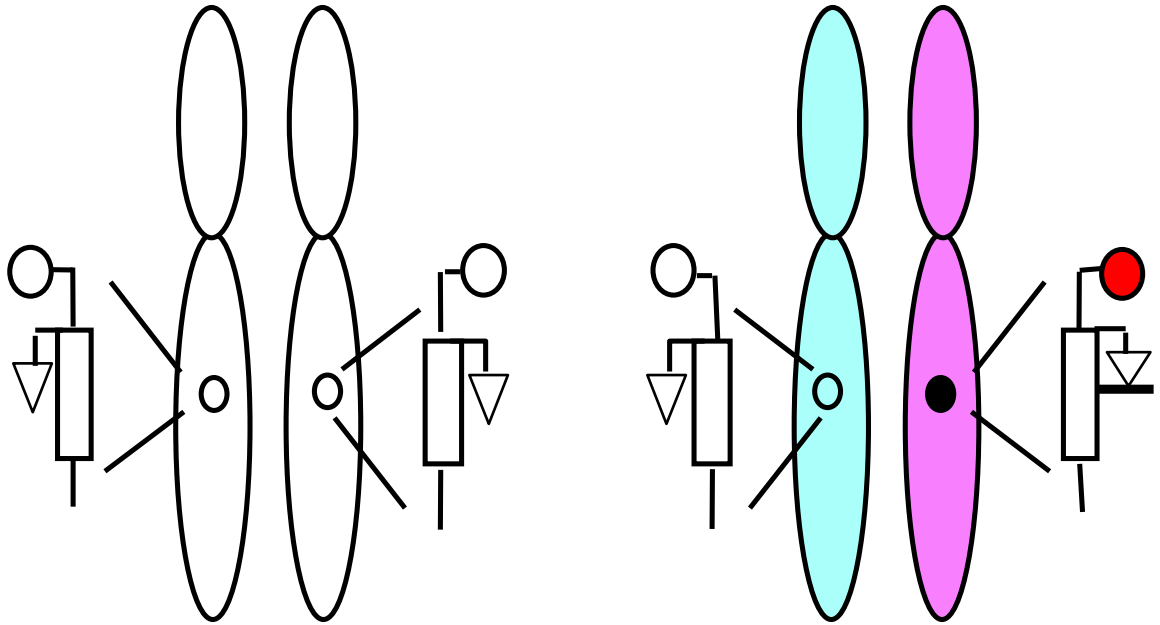

通常の遺伝子　　刷込み遺伝子

DNAのメチル化による発現の抑制など

山梨大学久保田健夫教授のスライドを改変

“インプリンティング”の由来

コンラッド・ローレンツ
1973年にノーベル生理学医学賞受賞（Psychology Wikiより）

エピジェネティクスの2つの要素

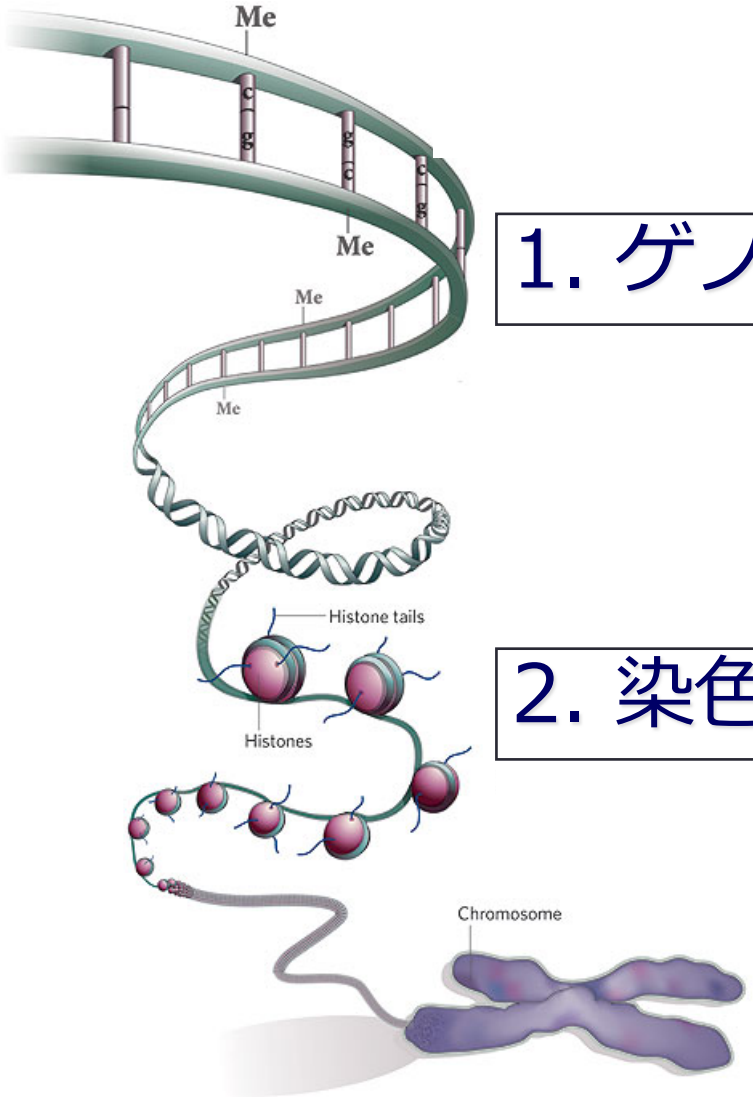

1. ゲノムDNAのメチル化

ゲノム配列がハードドライブなら
エピゲノム修飾はソフトウエア

2. 染色体ヒストン蛋白の化学修飾

Nature 441： 143-145 , 2006

microRNA

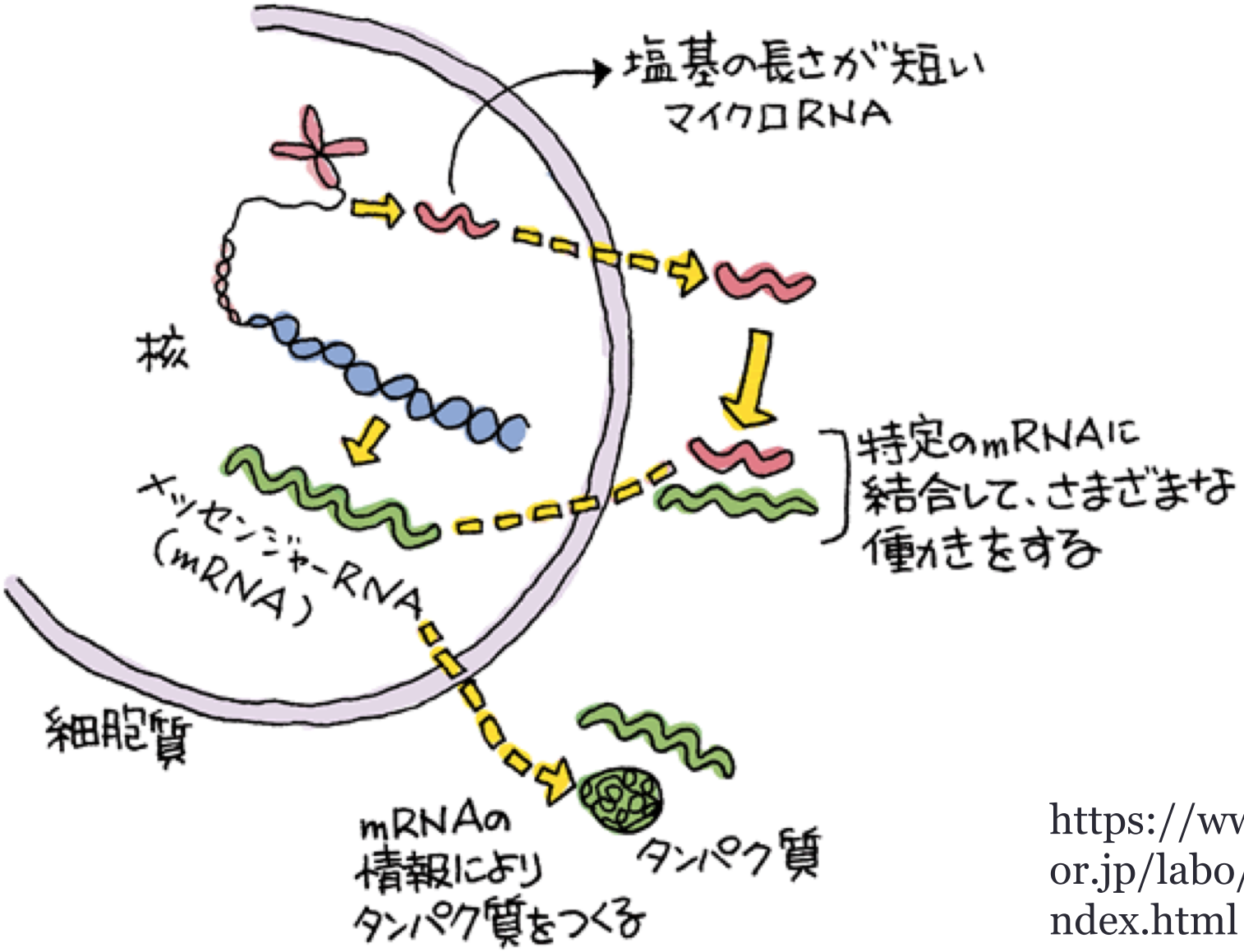

https://www.terumozaidan.or.jp/labo/technology/25/index.html

ゲノム刷り込み現象

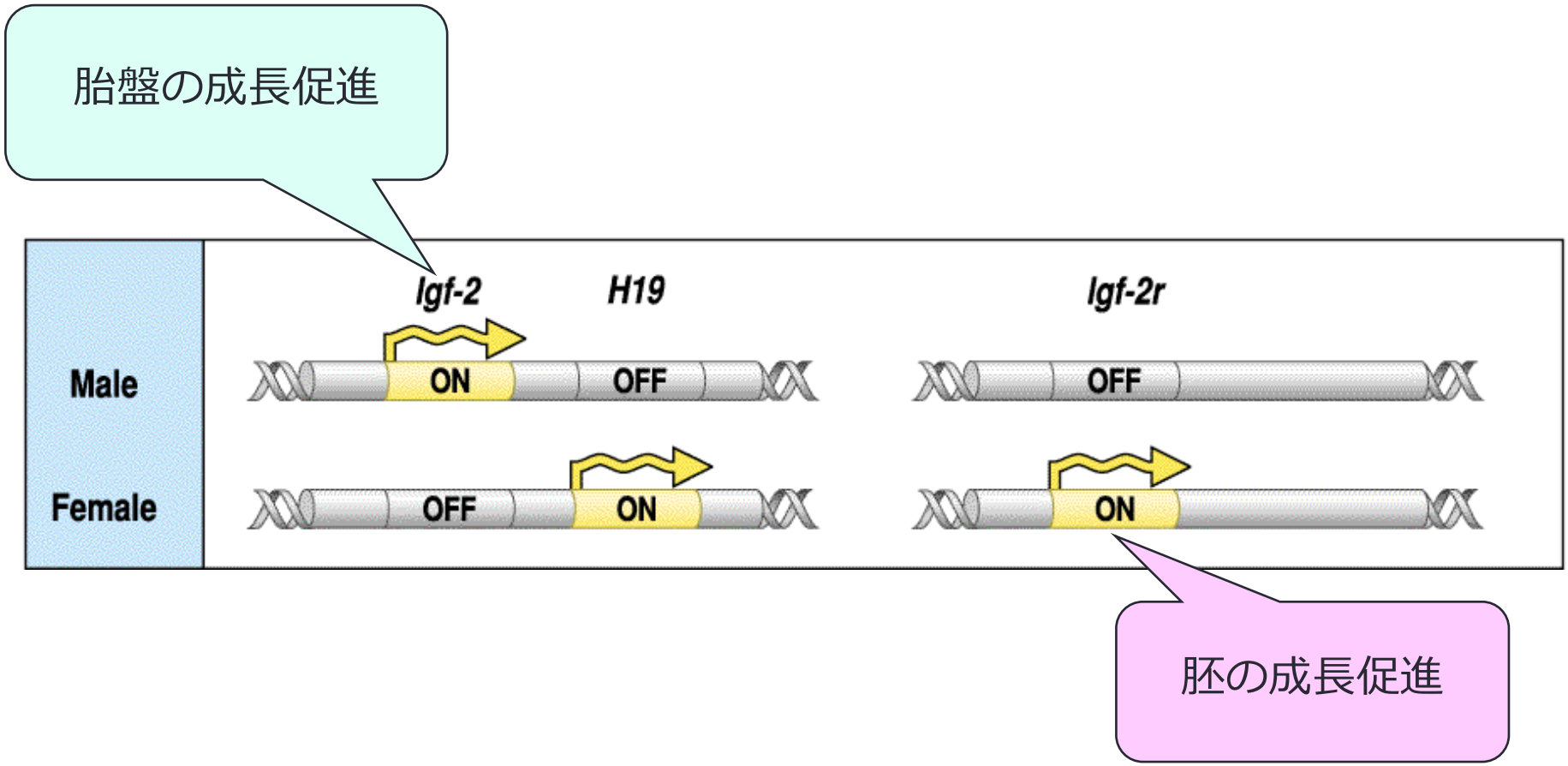

Wolpert, Developmental Biology, 2nd ed

Beckwith-Wiedemann症候群

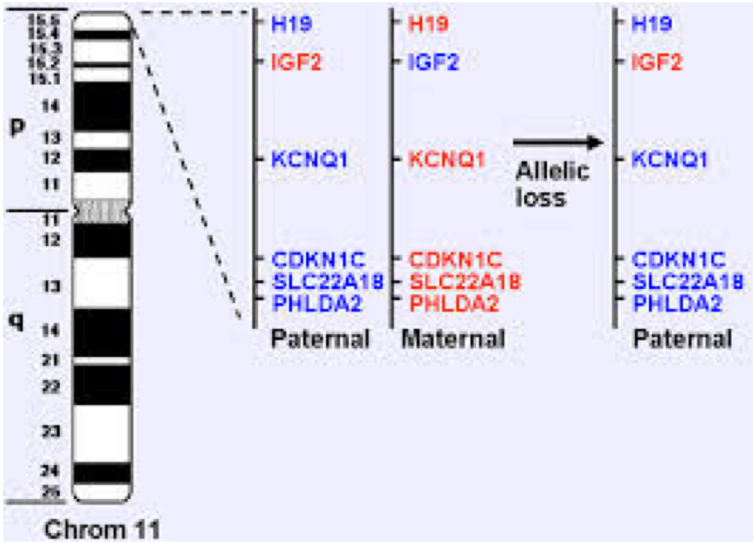

- 常染色体劣性遺伝病
  - 11p15.5
  - 頻度1/13,700
- 巨大児出生
  - 平均3.900g
- 臍帯脱出(E)・巨舌(M)・巨体(G)を主徴
- Wilmus腫瘍の合併例
- インプリンティング異常
  - 11p15遺伝子座がすべて父方由来
  - 父性片親発現を示すIGF2遺伝子の発現過剰による

インプリンティングは胎盤の進化と関連？

インプリンティングは胎生の動物のみで見つかっている

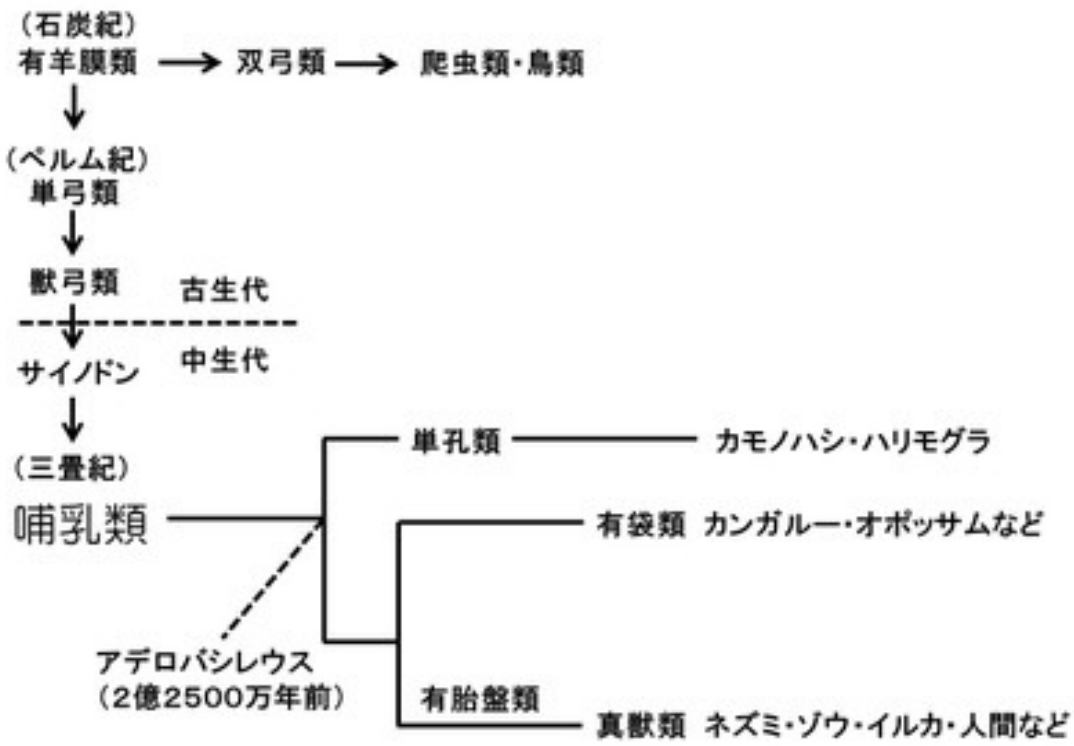

http://morph.way-nifty.com/lecture/2016/09/index.html

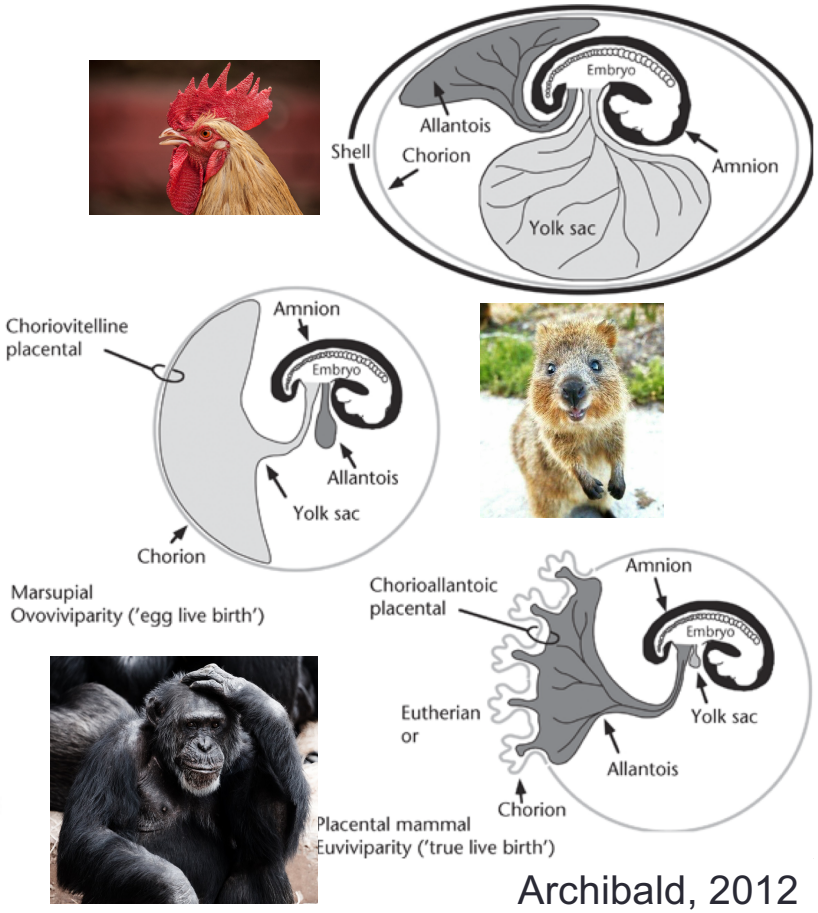

Archibald, 2012